تخمین خودکار و پیوستهٔ زاویهٔ آلفا در استخوان ران انسان به کمک تحلیل مدل سه‌بعدی

مینا قره نازی فام[۱]، احسان اربابی[۲*]

[۱]دانشجوی کارشناسی ارشد، دانشکده مهندسی پزشکی، دانشگاه صنعتی امیرکبیر، خیابان حافظ، تهران، ایران، gharehnazifam@aut.ac.ir.

[۲]استادیار، دانشکده مهندسی برق و کامپیوتر، پردیس دانشکده‌های فنی، دانشگاه تهران، خیابان کارگر شمالی، تهران، ایران.

چکیده

ایمپینجمنت یا گیر کردن مفصل ران یکی از دلایل اصلی ایجاد آرتروز زود هنگام در مفصل ران است. این عارضه با تغییر شکل یکی از استخوان‌های ران یا لگن و یا هر دو ایجاد می‌شود. زمانی که سر استخوان ران، شکل کروی خود را در ناحیه گردن استخوان از دست می‌دهد، عارضهٔ گیر کردن از نوع بادامکی (*CAM*) ایجاد می‌شود. زاویهٔ آلفا به منظورکمی‌سازی این عارضه به کار برده می‌شود. در این مقاله روشی تمام خودکار برای اندازه‌گیری زاویهٔ آلفا با استفاده از داده سه‌بعدی استخوان ران، پیشنهاد شده است. در این روش زاویهٔ آلفا در تمام جهات حول محور سر-گردن اندازه‌گیری شده است. برای این منظور از صفحات شعاعی با محور مشترک سر-گردن استخوان ران استفاده شد که در نهایت منحنی پیوسته‌ای از زاویهٔ آلفا بر حسب میزان چرخش صفحهٔ شعاعی به دست آمد. روش پیشنهاد شده برای ۱۲ داده استخوان ران انسان مربوط به هر دو پای راست و چپ آزمایش شد. داده‌ها از تصاویر تشدید مغناطیسی (*MRI*) استخوان ران افراد مؤنث با متوسط سنی حدود ۲۵ و بدون هیچ عارضه استخوانی مشخص، تهیه شدند. نتایج به دست آمده نشان داد که متوسط و انحراف معیار زاویهٔ آلفای محاسبه شده در محدوده قابل انتظار برای این زاویه قرار دارند. در ادامه تأثیر چهار قدرت تفکیک مختلف از داده‌های سه‌بعدی بر نتایج استخراج شده از روش پیشنهادی از منظر دقت و سرعت بررسی شدند. این بررسی نشان داد که کاهش قدرت تفکیک به میزان ٦٤ برابر، می‌تواند باعث افزایش سرعت تا حدود ۸ برابر و همچنین کاهش دقت به میزان متوسطی حدود ۲ درجه شود.

کلیدواژگان: استخوان فمور، گیر کردن مفصل ران، تصاویر تشدید مغناطیسی (MRI)، رویهٔ سه‌بعدی.

*عهده‌دار مکاتبات

نشانی: ایران، تهران، خیابان کارگر شمالی، بالاتر از تقاطع جلال آل‌احمد، پردیس دانشکده‌های فنی دانشگاه تهران، دانشکده مهندسی برق و کامپیوتر، **کدپستی:** ۱٤۳۹۹-۵۷۱۳۱

تلفن: ٦۱۱۱۹۷٤۷-۰۲۱، **دورنگار:** ۸۸۷۷۸٦۹۰-۰۲۱، **پیام نگار:** earbabi@ut.ac.ir

© Copyright 2015 ISBME, http://www.ijbme.org

۱- مقدمه

فمور[1]، استخوانی بلند است که در مرکز ران، بین لگن و زانو قرار دارد. این استخوان در بالا مفصل ران و در پایین مفصل زانو را ایجاد می‌کند [۱]. پای ضربدری[2]، پای پرانتزی[3]، آنته ورژن[4] (تمایل گردن استخوان ران به جلو) و گیرکردن مفصل ران (ایمپینجمنت)[5] از جمله مشکلات متداول مرتبط با استخوان فمور هستند. روش‌های تشخیصی متعددی برای این بیماری‌ها وجود دارد که از آن جمله می‌توان به بررسی‌ها و آزمایش‌های بالینی، استفاده از تصاویر پزشکی (*CT* و *MRI*) و روش‌های خودکار و غیر خودکار کامپیوتری همچون بررسی میزان نفوذ بافتهای مجازی سه‌بعدی مفصل در یکدیگر، اشاره کرد[۲].

بسیاری از مسائل و بیماری‌های مربوط به این استخوان اثر خود را به صورت تغییر در فواصل یا زوایای میان برخی نقاط یا محورهای موجود در استخوان نشان می‌دهند. بنابراین اندازه‌گیری خودکار این فواصل و زوایا در حیطهٔ تشخیص و درمان بیماری‌های مربوط به استخوان ران، می‌تواند برای پزشکان جراح و متخصصان ارتوپد اهمیت چشمگیری داشته باشد[۳].

گیر کردن مفصل ران، عارضه‌ای است که در آن برای حرکت سر استخوان در داخل حفره استابولوم[6] دشواری‌هایی ایجاد می‌شود. دو نوع گیر کردن مفصل ران با نام‌های نوع بادامکی[7] و نوع انبرکی[8] وجود دارد. در نوع انبرکی، شکل غیر طبیعی حفرهٔ استابولوم یا انحراف آن سبب وارد شدن فشار اضافی بر ناحیهٔ مفصل هنگام انجام دادن برخی حرکات و در نهایت آسیب‌دیدگی غضروف حلقوی حفره‌ی لگن[9] می‌شود. در نوع بادامکی، به جای وجود عارضه در حفرهٔ استابولوم، شکل غیر طبیعی سر استخوان فمور مسبب آسیب‌دیدگی بخش غضروفی مفصل ران در هنگام حرکت است. در واقع در این نوع، وجود برآمدگی در سر استخوان ران، شکل آن را از حالت کروی خارج کرده و در نهایت موجب محدودسازی حرکت آزادانهٔ مفصل در بازهٔ طبیعی خود می‌شود. شایان ذکر است که احتمال ترکیب نوع بادامکی و انبرکی با یکدیگر نیز وجود دارد. گیر کردن مفصل ران بیشتر در افراد جوان و ورزشکار مشاهده می‌شود. اگر وضعیت بیمار با داروهای ضد التهاب و کاهش فعالیت‌های ورزشی بهبود نیابد، ممکن است اعمال جراحی همچون سایش برجستگی استخوانی در سر استخوان فمور، انجام شوند [٤-٨].

آلفا، زاویهٔ بین محور سر-گردن استخوان ران (محور متصل کننده مرکز سر به مرکز گردن [۹]) و محور دوم دیگری است. این محور دوم از مرکز سر استخوان ران رسم شده؛ سطح استخوان را در نقطه‌ای قطع می‌کند که در آن از دست دادن شکل کروی سر فمور آغاز شده است. به عبارت دیگر در این نقطه شعاع سر استخوان از مقدار تقریبی تعیین شده برای آن تجاوز می‌کند. در شکل (۱) زاویهٔ آلفا و محورهای تشکیل‌دهنده آن مشخص شده‌اند[۸-۱٦].

همانطور که در شکل (۱) مشخص است؛ b محور سر-گردن فمور است و محور a مرکز سر استخوان را به نقطه‌ای متصل می کند که در آن سر فمور شروع به از دست دادن حالت کروی خود می‌کند.

روش‌های کامپیوتری مختلفی برای تخمین زاویهٔ آلفا پیشنهاد شده است. در بیشتر این روش‌ها از تصاویر دو بعدی استخوان ران استفاده شده است. در برخی روش‌ها از تصاویر رادیوگرافی برداشت شده از زوایای دید مختلف و همچنین روش‌های تصویربرداری *CT* و *MRI* برای استخراج نتایج دقیق‌تر بهره برده‌اند[۱۱،۱٤،۱٦].

[1]Femur
[2]Genu valgum
[3]Genu varum
[4]Anteversion
[5]Impingement
[6]Acetabulum
[7]Cam
[8]Pincer
[9]Acetabular labrum

© Copyright 2015 ISBME, http://www.ijbme.org

همچنین در برخی مطالعات جدیدتر از تصاویر سه‌بعدی استخوان ران استفاده شده است[۱۲،۱۵].

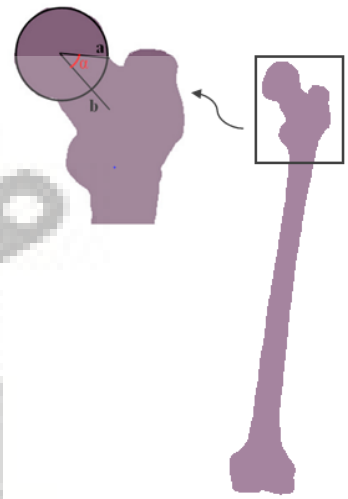

شکل(۱)- ناحیه پروگزیمال[10] استخوان ران راست. آلفا زاویه بین دو محور a و b است.

با وجود پیشرفت‌های مشاهده شده در تخمین زاویهٔ آلفا، نقصی که در اکثر مطالعات مشاهده می‌شود خودکار نبودن و یا نیمه خودکار بودن روش‌های کامپیوتری پیشنهاد شده است که در برخی موارد به ویرایش‌های دستی نیاز دارند [۱۰-۱٦]. به منظور تکمیل روش‌های قبلی ارائه شده، در این مقاله روشی تمام خودکار برای اندازه‌گیری زاویهٔ آلفا پیشنهاد شده است که برخلاف پژوهش‌های قبلی- که تنها یک زاویهٔ آلفا یا تعداد محدودی زاویهٔ آلفا (بر حسب زاویه تصویربرداری به دست می‌دهند)-، زوایای آلفا را در جهات مختلف با دوران صفحهٔ شعاعی حول محور سر-گردن فمور حاصل می‌کند. در نهایت این روش منحنی پیوسته‌ای را از زاویهٔ آلفا بر حسب زاویهٔ چرخش صفحهٔ شعاعی به دست می‌دهد.

داده‌های به کار رفته در این روش از نوع رویه سه‌بعدی[11] بوده که شکل ظاهری سطح استخوان را نمایش می‌دهند. با توجه به اینکه بازسازی و پردازش داده‌های سه‌بعدی ممکن است مشکل و زمان‌بر باشد، بررسی تأثیر قدرت تفکیک[12] بر مقدار تخمین زده شدهٔ زاویهٔ آلفا مفید خواهد بود. بنابراین در ادامهٔ این مقاله حساسیت مقدار زاویهٔ آلفای به دست آمده نسبت به قدرت تفکیک داده‌های سه‌بعدی فمور بررسی شده است. به طورخلاصه می توان اهداف اصلی زیر رابرای این مقاله در نظر گرفت:

- پیشنهاد روشی برای استخراج زاویهٔ آلفا در جهات مختلف و به طور پیوسته؛
- ترکیب برخی روش‌های موجود (مانند روش تخمین مرکز سر فمور) با روش پیشنهادی به نحوی که سیستم ترکیبی نهایی بدون نیاز به هر گونه تنظیم دستی و به طور خودکار ورودی‌های رویهٔ سه‌بعدی را دریافت و منحنی زاویهٔ آلفا را استخراج کند؛
- بررسی میزان تأثیر قدرت تفکیک رویه‌های سه‌بعدی در زوایای آلفای استخراج شده.

۲- روش

۲-۱- پارامترهای ریخت‌شناسی

همانطور که در قسمت مقدمه اشاره شد، برای اندازه‌گیری زاویهٔ آلفا نیاز به داشتن محور سر-گردن فمور است که مرکز سر را به مرکز گردن متصل می‌کند [۹]. لذا در مرحله نخست اندازه‌گیری زاویهٔ آلفا به استخراج این دو نقطهٔ ضروری در استخوان ران نیازاست [شکل(۲)].

برای این منظور در گام اول، بخش مربوط به سر فمور را با استفاده از الگوریتمی مشابه الگوریتم پیشنهاد شدهٔ سروری[13]و همکاران [۳] استخراج کردیم. روش به این صورت است که سطح فمور بر اساس تفاوت‌های ظاهری و ریخت‌شناسی به صورت خودکار به سه بخش

[10] Proximal
[11] 3D mesh
[12] Resolution
[13] Cerveri

© Copyright 2015 ISBME, http://www.ijbme.org

مرکزی، پروگزیمال و انتهایی[14] تقسیم شده است. محور اصلی استخوان با الگوریتم تحلیل مؤلفه‌های اصلی[15] به دست می‌آید. در قسمت پروگزیمال فمور، نقطه‌ای را روی سطح استخوان و با بیشترین فاصله از محور اصلی تعیین کرده؛ Pc می‌نامیم. همچنین مرکز جرم قسمت پروگزیمال فمور را با میانگین‌گیری هندسی به دست آورده؛ Pm می‌نامیم.



شکل (۲)- مدل سه‌بعدی استخوان ران پای راست در مختصات سه‌بعدی. نقاط استخراج شده مربوط به مرکز سر فمور و مرکز گردن فمور هستند که به ترتیب با ستارهٔ سیاه و نقطهٔ بزرگ قرمز در شکل مشخص شده‌اند.

صفحه‌ای را که از نقطهٔ Pm می‌گذرد و بردار نرمال آن $Pc\text{-}Pm$ است، تعریف می‌کنیم. سپس نقاط تقاطع این صفحه با استخوان مشخص می‌شود. در مراحل بعد به ترتیب صفحات موازی با صفحهٔ مذکور را تعیین کرده؛ نقاط تقاطع آن‌ها را با استخوان استخراج می‌کنیم. این روند را تا جایی ادامه می‌دهیم که صفحه موازی مذکور تقاطعی نداشته باشد. نقاط به دست آمده در کنار یکدیگر شکلی تقریباً کروی دارند (شکل ۳). با استفاده از روش الگوریتم کمترین مربعات، بهترین کره گذرنده ازاین نقاط را به دست آورده؛ در نهایت مرکز این کره و شعاع آن به عنوان مرکز و شعاع سر فمور تخمین زده می‌شود[۳].

مرکز گردن فمور به مرکز سطح مقطعی از ناحیه گردن اطلاق می‌شود که کمترین سطح مقطع را داشته باشد. برای به دست آوردن چنین سطح مقطعی از برازش بهترین بیضی به سطوح مقطع به دست آمده از ناحیه گردن، بر اساس الگوریتم کمترین مربع خطا، استفاده کردیم. محورسر-گردن استخوان ران از اتصال مرکز سر به مرکز سطح مقطع با کمترین مساحت به دست می‌آید[۳].

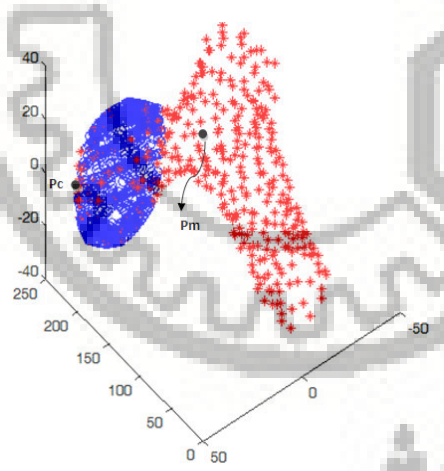

شکل (۳)- نقاط استخراج شده سر استخوان ران که با رنگ آبی مشخص شده است و شکلی تقریباً کروی دارد.

۲-۲- زاویهٔ آلفا

با توجه به تعریف زاویهٔ آلفا که در مطالعهٔ نوتزلی[16] و همکاران [۱۱] آمده است، می‌توان این زاویه را از دو دیدگاه هندسی و پزشکی مورد توجه قرار داد. از دیدگاه هندسی، این پارامتر نشان‌دهندهٔ زاویه‌ای است که شکل سر فمور برای اولین بار از حالت کروی خارج می‌شود. از

[14]Distal [15]Principle component analysis (PCA) [16]Nötzli

© Copyright 2015 ISBME, http://www.ijbme.org

دیدگاه پزشکی، خروج شکل سر فمور از حالت کروی در نزدیکی گردن موجب بر خورد بین زائده ای از فمور (که موجب غیر کروی شدن فمور شده) با لگن شده؛ و در نتیجه حرکت سر فمور را در لگن با مشکل روبرو می‌کند. با این توصیف برای یافتن زاویهٔ آلفا نیاز به دانستن شعاع سر فمور است، تا هر جا که در نزدیکی گردن، فاصلهٔ بین سطح فمور و مرکز آن از شعاع سر فمور بیشتر شد، نقطهٔ آغاز زائده و یا محل محاسبهٔ زاویهٔ آلفا در نظر گرفته شود. با توجه به اینکه سر فمور حتی در حالت سالم نیز کاملاً کروی نیست، امکان یافتن تنها یک شعاع ثابت به عنوان معیار مقایسه وجود ندارد. از طرفی انتظار داریم زائده‌های احتمالی نزدیک گردن فمور که فاصلهٔ آن‌ها از مرکز فمور کمتر از بیشترین شعاع به دست آمده در نیم‌کرهٔ دور تر از گردن است، مشکلی در حرکت استخوان ران ایجاد نکنند؛ چرا که سطوحی با این شعاع و یا بیشتر در نواحی دورتر فمور و درون حفرهٔ لگن قرار دارند. در نتیجه تنها زائده‌هایی که فاصلهٔ آن‌ها تا مرکز فمور بیشتر از بزرگترین شعاع نیم‌کرهٔ دورتر است، امکان ایجاد مشکل در حرکت فمور را دارند و به عنوان محل زاویهٔ آلفا در نظر گرفته می‌شوند.

با توجه به توضیحات بالا، ابتدا دورترین نیم‌کره از سر فمور نسبت به ناحیه گردن را استخراج کردیم. برای این کار، صفحهٔ گذرنده از مرکز فمور و عمود بر محور سر-گردن را به دست آوردیم. این صفحه سر فمور را به دو نیم‌کره تقسیم می‌کند. نیم‌کره‌ای که از نقاط دیگر فمور (مانند مرکز گردن) فاصلهٔ بیشتری دارد به عنوان دورترین نیم‌کره در نظر گرفته می‌شود. سپس بمنظور تحلیل نقاط مربوط به این بخش، بیشترین فاصله بین نقاط تا مرکز سر فمور مشخص و بیشترین شعاع فمور نامیده شد. در گام بعدی، صفحات شعاعی را که متقاطع با سر فمور هستند و محور مشترک آن‌ها محور سر-گردن است؛ در نظرگرفتیم. در شکل (٤) یکی از این صفحات شعاعی متقاطع با استخوان مشخص شده است.

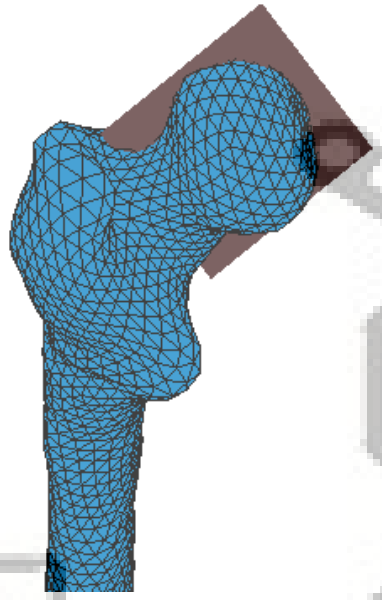

شکل(٤)- مدل سه‌بعدی استخوان همراه یکی از صفحات شعاعی گذرنده از محور سر-گردن.

صفحات شعاعی حول محور سر-گردن با بخش سر استخوان ران مقاطعی را ایجاد می‌کنند. در هر سطح مقطع به دست آمده، با بررسی تغییرات فاصله بین نقاط تقاطع و مرکز سر فمور، آلفا به صورت زاویه‌ای که در آن فاصله مذکور برای اولین بار از بیشینهٔ شعاع بیشتر می‌شود؛ تخمین زده شد. این فرایند برای نیمه بالایی و پایینی سطح مقطع هر صفحهٔ شعاعی اعمال شد، لذا در هر صفحهٔ شعاعی دو زاویهٔ آلفا به دست آمد. با تکرار این روند برای تمام صفحات شعاعی، زاویهٔ آلفا در تمام جهات حول گردن فمور تخمین زده شد [شکل (٥)].

در این مطالعه از ۹۰ صفحهٔ شعاعی برای تخمین زاویهٔ آلفا استفاده شدکه منجر به منحنی تقریباً پیوسته‌ای از مقدار زاویهٔ آلفا بر حسب میزان چرخش صفحهٔ شعاعی شده است.

© Copyright 2015 ISBME, http://www.ijbme.org

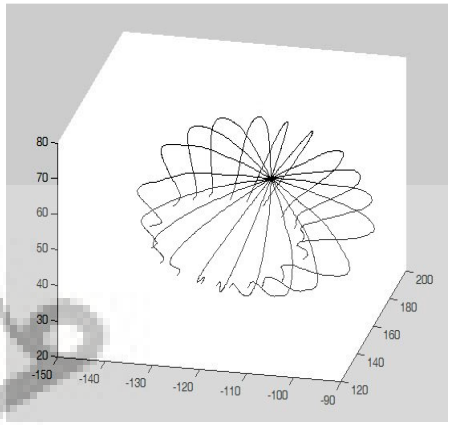

(الف)

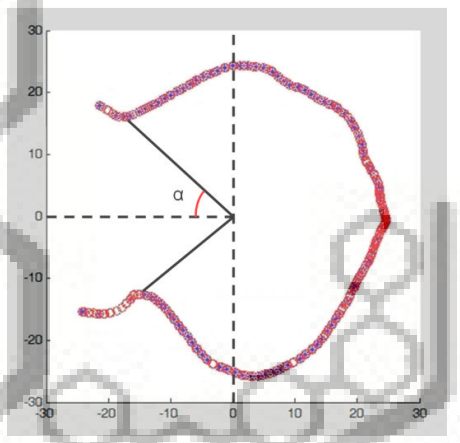

(ب)

شکل(۵)- در شکل (الف) نقاط حاصل از تقاطع صفحات شعاعی با سر استخوان و در شکل (ب) یکی از مقاطع با زاویهٔ آلفا مشخص شده است.

۳- نتایج

برای ارزیابی الگوریتم پیشنهادی به رویه‌های سه‌بعدی از استخوان فمور نیاز است که در ادامه مشخصات رویه‌های به کار رفته توضیح داده شده است. شایان ذکر است در این تحقیق، برای اجرای الگوریتم از نرم‌افزار *MATLAB* (*R2010a, V7.10*) استفاده شد.

۳-۱- داده‌ها

یکی از روش‌های مدل‌سازی سه‌بعدی استفاده از رویه‌های متشکل از چندضلعی‌ها است. به عبارت دیگر، مدل‌سازی با مجموعه‌ای از چندضلعی‌های محدب به هم پیوسته انجام می‌شود. رویهٔ چندضلعی مجموعه‌ای از رئوس، لبه‌ها و یا سطوح را تعریف می‌کند که سطوح معمولاً مثلث، چهارضلعی و یا دیگر چند ضلعی‌های محدب ساده است. در این پژوهش رویه‌هایی- که مجموعه‌ای از مثلث‌های به هم پیوسته هستند- از طریق پردازش تصاویر تشدید مغناطیسی استخوان ران استخراج شدند. در شکل (٦) سطوح مثلثی یک نمونه از داده‌ها نشان داده شده است.

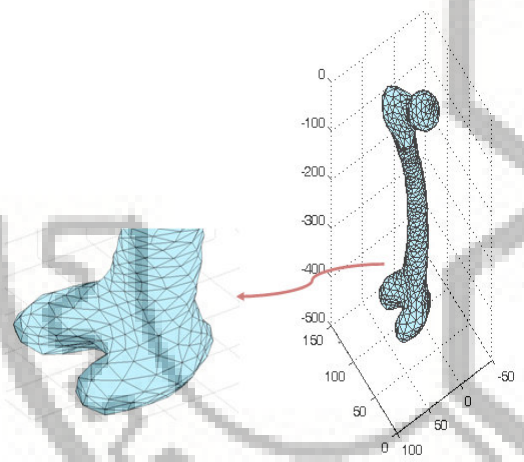

شکل (٦)- نمونه‌ای از مدل سه‌بعدی استخوان ران با رویه‌های مثلثی.

برای ایجاد داده‌ها تصاویر تشدید مغناطیسی اولیه از استخوان ران افراد مؤنث (بدون عارضه مشخص مرتبط با استخوان ران) با میانگین سنی حدود ۲۵، به دست آمد. این تصاویر مربوط به هر دو استخوان ران راست و چپ هستند (٦ راست و ٦ چپ). تصاویر با استفاده از سیستم تصویربرداری *Siemens 1.5 T* گرفته شدند و تصویربرداری در کمترین زمان انجام شد. بنابراین در مرحلهٔ اول تصاویر با کیفیت کمتر- به نحوی که پوشش کامل از استخوان را داشته باشند- تهیه شدند. سپس تصاویر با کیفیت خوب با تمرکز بر نواحی مفصل‌ها برداشت شدند. در مرحلهٔ بعد مدل سه‌بعدی استخوان با

© Copyright 2015 ISBME, http://www.ijbme.org

بخش‌بندی تصاویر ایجاد شد[۱۷-۱۹].

مدل سه‌بعدی استخوان فمور- همانطور که پیش‌تر نیز اشاره شد- به صورت رویه‌های مسطح مثلثی ایجاد شده است. همهٔ داده‌ها در آزمایشگاه *MIRALAB* واقع در دانشگاه ژنو در سوییس فراهم شده‌اند. این داده ها در چهار قدرت تفکیک مختلف هستند. قدرت تفکیک‌های مختلف داده‌ها در تعداد مثلث‌های تشکیل‌دهندهٔ سطح مدل سه‌بعدی و تعداد نقاط (رئوس مثلث‌ها) تفاوت دارند. در جدول (۱) ویژگی‌های انواع مختلف داده‌ها از نظر تعداد نقاط و تعداد مثلث‌ها، نشان داده شده است. همچنین در شکل (۷) داده‌های رویهٔ مربوط به ٤ قدرت تفکیک مختلف از یک استخوان ران نمایش داده شده است.

جدول (۱)- انواع مختلف داده‌ها همراه متوسط تعداد نقاط و تعداد مثلث‌های تشکیل‌دهندهٔ آن‌ها.

شماره قدرت تفکیک	مش مسطح سه مثلثی	
	متوسط تعداد مثلث‌ها	متوسط تعداد نقاط
۰	۹۸٦۸۸	٤۹۳٤٦
۱	۲٤٦۷۲	۱۲۳۸۸
۲	٦۱٦۸	۳۰۸٦
۳	۱٥٤۲	۷۳۳

باید توجه داشت که فقط کافیست ورودی سیستم، رویهٔ سه‌بعدی مناسب از استخوان ران باشد. در واقع روش پیشنهادی مستقل از نحوهٔ به دست آوردن چنین رویه‌هایی کار می‌کند و تهیهٔ تصاویر اولیه جزء فرایند توضیح داده شده؛ نیست. رویه های سه بعدی که دانشگاه ژنو آنها را تهیه کرده است بنا به دلایلی همچون در بر گرفتن چند فرد و وجود قدرت تفکیک‌های مختلف برای هر فرد، بمنظور ارزیابی روش پیشنهادی مناسب در نظر گرفته شدند. با وجود این، امکان استفاده از هر پایگاه دادهٔ دیگری- که شامل رویه های سه بعدی مناسب از فمور باشد- وجود دارد.

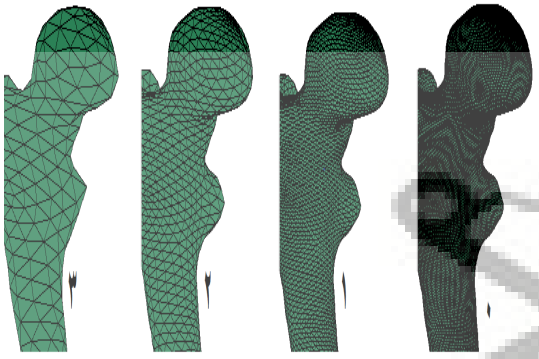

شکل (۷)- قدرت تفکیک مختلف مربوط به نمونه‌ای از مدل سه‌بعدی استخوان ران.

۳-۲- بررسی‌های آماری

چرخش کامل صفحهٔ شعاعی حول گردن فمور زاویهٔ آلفا را حول محور سر-گردن به صورت پیوسته به دست می‌دهد. با وجود این در مقاله حاضر تنها زوایای آلفا مربوط به ناحیه قدامی گردن استخوان ران مطالعه شده است که می‌تواند بیشتر مورد توجه پزشکان باشد. بنابراین زوایای آلفا در چرخش ۱۸۰ درجه‌ای از صفحهٔ شعاعی تخمین زده شده‌اند. شکل (۸) نمودار پیوستهٔ زاویهٔ آلفا را بر حسب میزان چرخش صفحهٔ شعاعی حول محور سر-گردن نمایش می‌دهد. همانطور که در شکل مشخص است چهار منحنی رسم شده مربوط به چهار قدرت تفکیک مختلف یک نمونه از داده‌ها است. به منظور بررسی بهتر تأثیر قدرت تفکیک بر منحنی آلفا، در شکل ۹ منحنی نرم شدهٔ هر قدرت تفکیک با منحنی نرم شدهٔ مربوط به بالاترین قدرت تفکیک در دستگاه مختصاتی رسم شده است؛ به طوری‌که منحنی نقطه چین قرمز مربوط به بیشترین قدرت تفکیک و منحنی یکپارچهٔ آبی مربوط به سه قدرت تفکیک کمتر است. در واقع منحنی زاویه آلفای استخراج شده ممکن است به دلیل کیفیت

© Copyright 2015 ISBME, http://www.ijbme.org

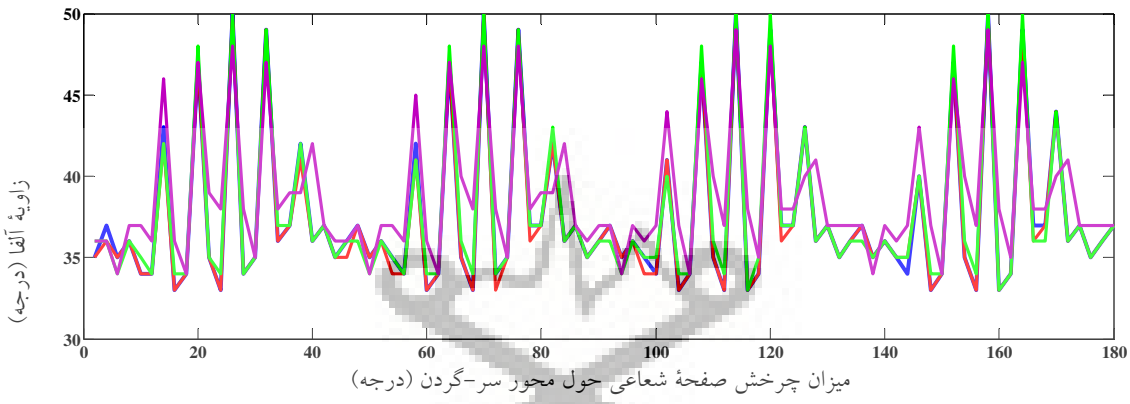

شکل (۸)- منحنی پیوسته زاویهٔ آلفا برای یک مدل از فمور، بر حسب میزان چرخش صفحهٔ شعاعی حول محور سر-گردن. منحنی‌های آبی، قرمز، سبز و بنفش به ترتیب مربوط به قدرت تفکیک صفر، ۱، ۲ و ۳ هستند.

رویه و یا نحوهٔ ارزیابی رویه، دارای جهش‌های زیادی باشد (مانندشکل(۸)). با توجه به پیوستگی استخوان، این جهش‌ها می‌تواند دید نامناسب و اشتباهی از مقدار زاویهٔ آلفا ارائه دهد. جهت حذف این جهش‌ها و کسب زاویهٔ آلفای مناسب‌تری برای بررسی‌های پزشکی، منحنی‌ها با فیلتر میانگین‌گیر نرم شده‌اند [شکل(۹)].

در ادامه، روش ارائه شده برای ۱۲ نمونه داده استخوان ران (٦ پای راست و ٦ پای چپ) اجرا و تحلیل آماری نتایج در ادامه آورده شده است. برای هر نمونه از دادهٔ استخوان ران با بیشترین قدرت تفکیک، میانگین زوایای آلفای به دست آمده حول محور سر-گردن را و سپس مقدار متوسط و انحراف معیار میانگین‌های به دست آمده در بین کلیهٔ داده‌ها را محاسبه کردیم. همین روند برای مقدار بیشینه، کمینه و انحراف معیار زوایای آلفای به دست آمده حول محور سر-گردن انجام شد که نتایج در قالب جدول (۲) گزارش شده است.

نوتزلی و همکاران در بررسی‌های خود زاویهٔ آلفای افراد سالم را در بازهٔ ۳۳ تا ٤۸ درجه و زاویهٔ آلفای بیماران را در بازهٔ ۵۵ تا ۹۵ درجه مشاهده کرده‌اند[۱۱].

بر این اساس، گاهی مقادیر حدود ٤۰ درجه، سالم ارزیابی شده است و زاویهٔ آلفای ۵۰ درجه نیز به عنوان مرز تعیین فرد سالم از بیمار در نظر گرفته می شود[۱۵،۲]. با این توضیحات مشاهده می‌کنیم که مقادیر تخمین زده شده با روش پیشنهادی در بازهٔ قابل قبولی برای زاویهٔ آلفا قرار دارند.

جدول (۲)- نتایج تخمین زاویهٔ آلفا برای همهٔ مدل‌های فمور (۱۲ مدل)، با بیشترین قدرت تفکیک.

پارامترهای اندازه‌گیری شده (درجه)	مقدار متوسط	انحراف معیار
کمینهٔ زاویهٔ آلفا در همه جهات حول محور سر-گردن، درهر نمونه داده	۳۰/۵۸°	٤/٥٤°
بیشینه‌ی زاویهٔ آلفا در همه جهات حول محور سر-گردن، درهر نمونه داده	٤٥/۰۰°	۲/۷۳°
متوسط زاویهٔ آلفا در همه جهات حول محور سر-گردن، درهر نمونه داده	۳٦/۸۹°	۱/۰٦°
پارامترهای اندازه‌گیری شده (درجه)	۳/۸۷°	۱/٦۹°

به منظور ارزیابی عددی و دقیق‌تر تأثیر قدرت تفکیک بر مقدار زاویهٔ آلفای تخمین زده شده، بیشترین قدرت تفکیک از داده‌ها (یعنی قدرت تفکیک صفر)، را به عنوان مرجع در نظر گرفته؛ در هر مرحله از چرخش صفحهٔ

© Copyright 2015 ISBME, http://www.ijbme.org

شعاعی، قدرمطلق اختلاف زوایای آلفا متناظر را بین قدرت تفکیک صفر و مقادیر دیگر قدرت تفکیک به دست آوردیم. در نهایت میانگین و انحراف معیار اختلاف‌های به دست آمده در بین همهٔ داده‌ها محاسبه شد که به صورت جدول (۳) گزارش شده است.

در شکل (۱۰) منحنی تقریبی تأثیرگذاری قدرت تفکیک داده‌ها بر زمان پردازش، با نرم‌افزار *MATLAB R2010a, V7.10*) نصب شده در لپ‌تاپ با پردازندهٔ ۲/۵۳ گیگاهرتز مشخص شده است. بمنظور هنجارسازی مقادیر، زمان پردازش برای هر قدرت تفکیک بر زمان پردازش برای کمترین قدرت تفکیک (۱۵٤۲~ مثلث) تقسیم شده است.

جدول(۳)- نتایج مقایسهٔ مقادیر مختلف قدرت تفکیک در تخمین زاویهٔ آلفا.

پارامترهای اندازه‌گیری شده (درجه)	مقدار متوسط (کلیه داده‌ها)	انحراف معیار (کلیه داده‌ها)
میانگین قدرمطلق اختلاف بین زوایای آلفای محاسبه شده در دو قدرت تفکیک صفر و ۱	۰/۳۳°	۰/۳۱°
میانگین قدرمطلق اختلاف بین زوایای آلفای محاسبه شده در دو قدرت تفکیک صفر و۲	۱/۰۹°	۱/۱۸°
میانگین قدرمطلق اختلاف بین زوایای آلفای محاسبه شده در دو قدرت تفکیک صفر و ۳	۲/۲۱°	۰/۹۳°
انحراف معیار قدرمطلق اختلاف بین زوایای آلفای محاسبه شده در دو قدرت تفکیک صفر و۱	۰/٤۸°	۰/۱۹°
انحراف معیار قدرمطلق اختلاف بین زوایای آلفای محاسبه شده در دو قدرت تفکیک صفر و ۲	۰/۸۱°	۰/۵۲°
انحراف معیار قدرمطلق اختلاف بین زوایای آلفای محاسبه شده در دو قدرت تفکیک صفر و ۳	۱/۷۱°	۰/٦۱°

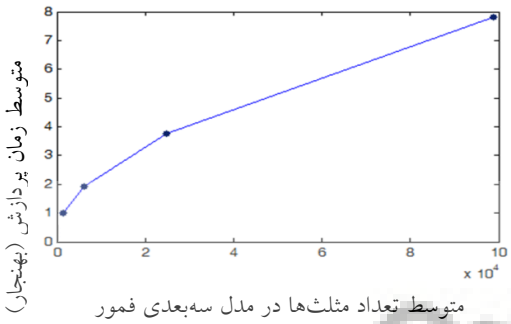

متوسط تعداد مثلث‌ها در مدل سه‌بعدی فمور

شکل (۱۰)- منحنی تقریبی متوسط زمان پردازش به صورت بهنجار بر حسب متوسط تعداد مثلث‌ها در مدل سه‌بعدی فمور.

٤- بحث و نتیجه‌گیری

عارضهٔ نوع بادامکی مربوط به درگیر شدن مفصل ران، به دلیل تغییر شکل در سر استخوان ران ایجاد می‌شود و معمولاً در افراد ورزشکار و افرادی با فعالیت بدنی زیاد مشاهده می‌شود. استفاده از زاویهٔ آلفا می‌تواند روشی مفید برای تشخیص این عارضه باشد. مطالعات قبلی در این زمینه از تصاویر دو بعدی استفاده کرده‌اند و در پژوهش‌های جدیدتر مدل‌های سه‌بعدی نیز به کار برده شده است. این روش‌ها معمولاً تمام خودکار نبوده؛ همچنین زاویهٔ آلفا را در یک جهت یا جهت‌های محدودی حول محور سر-گردن در اختیار قرار می‌دهند. با توجه به ماهیت سه‌بعدی عارضهٔ گیر کردن مفصل ران، استفاده از داده سه‌بعدی برای این منظور می‌تواند بسیار مفید باشد. در واقع استفاده از داده سه‌بعدی می‌تواند نتایج قابل اعتمادتری را در مقایسه با تصاویر دو بعدی حاصل کند. با وجود این، داده‌های سه‌بعدی افزایش بار محاسباتی را در پی خواهد داشت. با در نظر گرفتن نکات اشاره شده، در این مقاله روشی نو برای اندازه‌گیری زاویهٔ آلفا به صورت کاملاً خودکار حول گردن فمور، با استفاده از داده‌های رویهٔ سه‌بعدی پیشنهاد شد.

© Copyright 2015 ISBME, http://www.ijbme.org

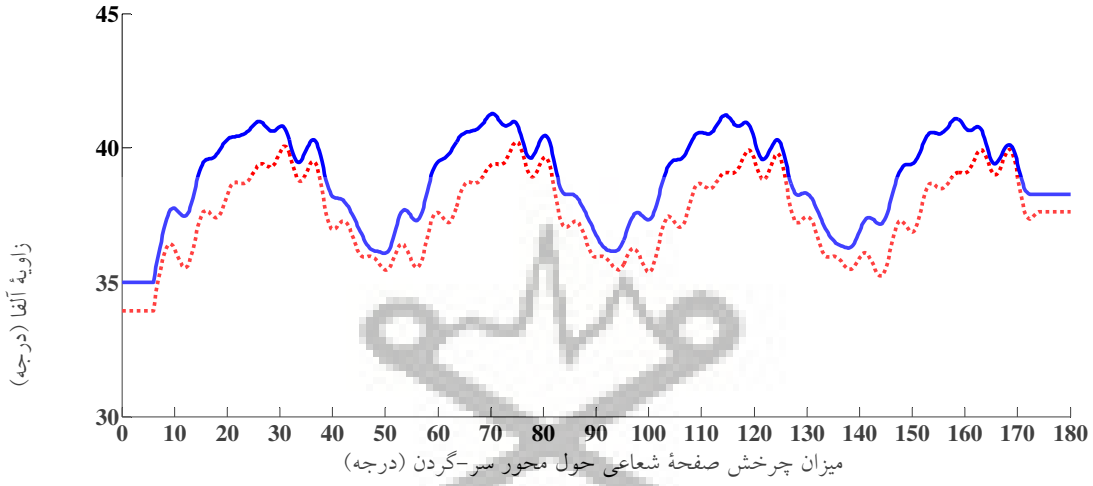

(الف)

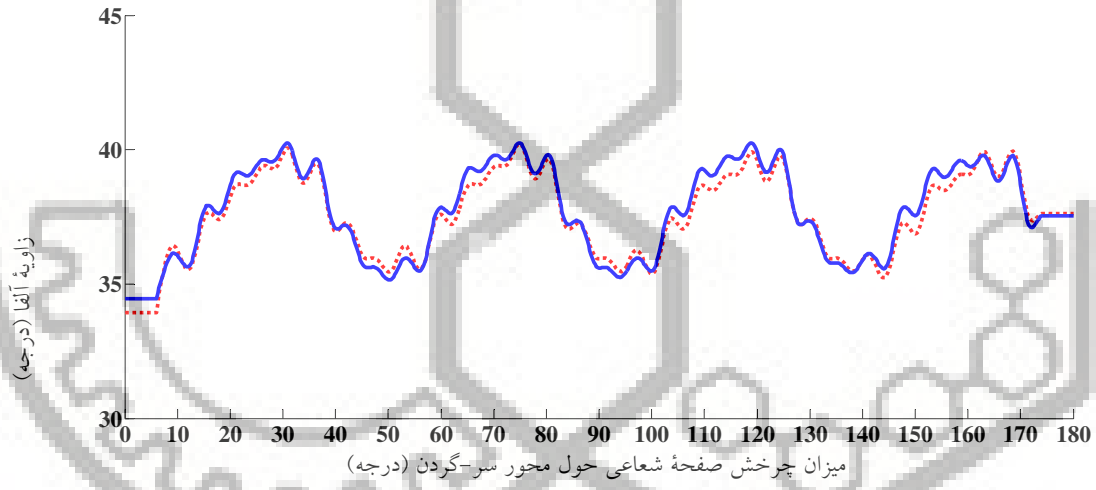

(ب)

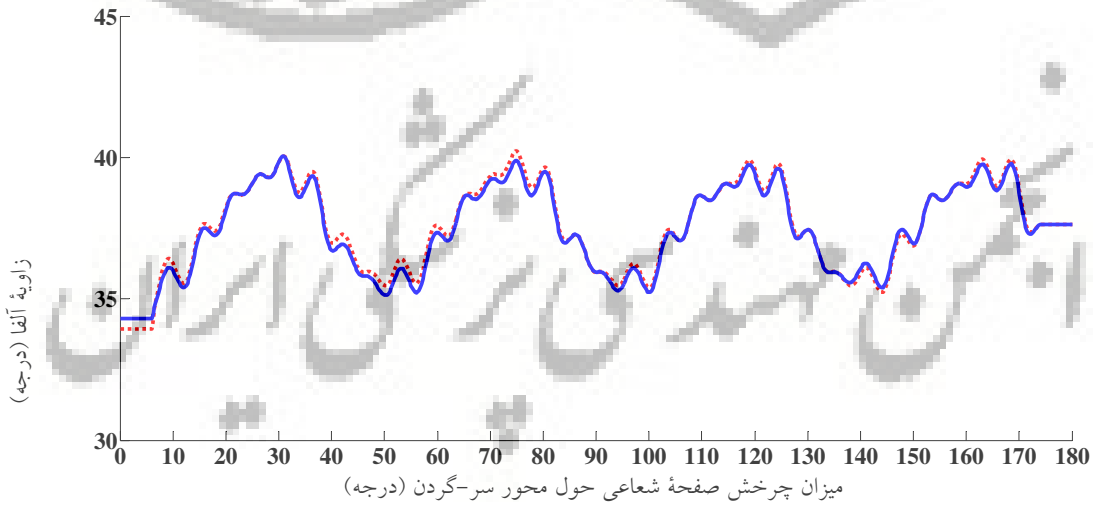

(پ)

شکل (۹)- منحنی‌های نرم شدهٔ پیوسته از زاویهٔ آلفا مربوط به یکی از داده‌ها. منحنی نقطه چین قرمز مر بوط به قدرت تفکیک صفر (بالاترین) بوده؛ و منحنی یکپارچهٔ آبی مربوط به (الف) قدرت تفکیک ۳، (ب) قدرت تفکیک ۲ و (پ) قدرت تفکیک ۱ است.

© Copyright 2015 ISBME, http://www.ijbme.org

سیستم مورد نظر رویه‌های سه بعدی را به عنوان ورودی دریافت می‌کند. سپس، بدون نیاز به اعمال هر گونه تنظیم دستی همچون مشخص کردن ابعاد/قدرت تفکیک رویه، ابتدا/انتهای استخوان، چپ/راست بودن فمور، جهت سر فمور و یا حتی محل تقریبی سر فمور، الگوریتم پیشنهادی به استخراج نقاط لازم و به دنبال آن تخمین زاویهٔ آلفا به طور پیوسته می‌پردازد. اشاره به این نکته حائز اهمیت است که ایجاد رویه سه‌بعدی و پردازش تصویر، زیر بخشی از سیستم پیشنهادی نبوده و مستقل از این مقاله است. بنابراین هر نرم‌افزار یا سیستمی که امکان استخراج رویه‌های سه‌بعدی مناسب استخوان از تصاویر حاصل از سیستم‌های تصویربرداری را داشته باشد، می‌تواند در کنار الگوریتم پیشنهادی به کار گرفته شود.

با دقت در نتایج مشاهده می‌شود که کاهش قدرت تفکیک به اندازهٔ ٦٤ برابر باعث افزایش سرعت محاسبات حدود ۷/۸ برابر می‌شود. خطایی که در اندازه‌گیری زاویهٔ آلفا با کم کردن قدرت تفکیک به اندازه ٦٤ برابر، ایجاد می‌شود دارای متوسط حدود ۲/۲۱ درجه و انحراف معیار ۰/۹۳ درجه است. همچنین با در قسمت (ب) شکل (۹) و جدول (۳) مشاهده می‌شود که خطای قدرت تفکیک ۱ در مقایسه با قدرت تفکیک صفر ناچیز و به طور متوسط حدود ۰/۳۳ درجه است. با وجود این زمان صرف شده برای محاسبات مربوط به داده‌های قدرت تفکیک صفر تقریباً دو برابر زمان صرف شده برای محاسبات مربوط به داده‌های قدرت تفکیک ۱ است. بنابراین می‌توان به حد بهینه‌ای از قدرت تفکیک دست یافت به طوری که با وجود افزایش قابل ملاحظهٔ سرعت پردازش، تنها خطایی ناچیز و قابل چشمپوشی ایجاد شود.

همانطور که گفته شد روش پیشنهادی، به جای محاسبهٔ زاویهٔ آلفا در یک یا چند جهت محدود (مانند برخی روش‌های قدیم)، آن را در تمام جهات و به طور پیوسته محاسبه می‌کند. بنابراین روش پیشنهادی کامل‌تر بوده و در بدترین حالت می‌بایستی همچون روش‌های قبلی امکان ارزیابی بیماری‌های مرتبط را داشته باشد. با توجه به مشخص تر بودن وضعیت افراد سالم بر خلاف پراکندگی وضعیت بیماران، برای ارزیابی اولیه از روش پیشنهادی نیاز بود که تنها افراد سالم در نظر گرفته شوند. بر اساس نتایج به دست آمده مشاهده شد که زوایای آلفای استخراج شده در بازه‌ی قابل انتظار قرار داشتند و با اطلاعات ارائه شده در مراجع مرتبط مطابق بودند. مسلماً در نظر گرفتن رویه های سه‌بعدی استخراج شده از افراد بیمار در حالت های بالینی مختلف، می‌تواند مرحله‌ای دیگر از این مطالعه و یا پژوهشی جدید باشد.

۵- مراجع

[1] Gray H., Anatomy of the human body; 20th edition, Lea & Febiger, 1918.

[2] Arbabi E., Chegini S., Boulic R., Tannast M., Ferguson S.J., Thalmann D., The penetration depth method – A novel real time strategy for evaluating femoro-acetabular impingement; Journal of Orthopaedic Research, 2010; 28: 880-886.

[3] Cerveri P., Marchente M., Bartels W., Corten K., Simon J.P., Manzotti A., Automated method for computing the morphological and clinical parameters of the proximal femur using Heuristic modeling techniques; Annals of Biomedical Engineering, 2010; 38: 1752–1766.

[4] Philippon M.J., Schenker M.L., Arthroscopy for the treatment of femoroacetabular impingement in the athlete; Clinics in Sports Medicine, 2006; 25: 299-308.

[5] Leunig M., Robertson W.J., Ganz R., Femoroacetabular impingement: diagnosis and management, including open surgical technique; Operative Techniques in Sports Medicine, 2007; 15: 178-188.

[6] Mardones R.M., Gonzalez C., Chen Q., Zobitz M., Kaufman K.R., Trousdale R.T., Surgical treatment of femoroacetabular impingement: evaluation of the effect of the size of the resection; The Journal of Bone & Joint Surgery American Volume, 2005; 87: 273-279.

[7] Martin D.E., Tashman S., The biomechanics of femoroacetabular impingement; Operative Techniques in Orthopaedics, 2010; 20: 248-254.

© Copyright 2015 ISBME, http://www.ijbme.org

[8] Magill P., Baker J.F., Mulhall K.J., Femoroacetabular impingement; The Open Sports Medicine Journal, 2010; 4: 75-80.

[9] Kim J.S., Park T.S., Park S.B., Kim S.I., Measurement of femoral neck anteversion in 3D. Part 2: 3D modelling method; Medical and Biological Engineering and Computing, 2000; 38: 610-616.

[10] Ito K., Minka-II M.A., Leunig M., Werlen S., Ganz R., Femoroacetabular impingement and the cam-effect. A MRI-based quantitative anatomical study of the femoral head-neck offset; Journal of Bone & Joint Surgery, British Volume, 2001; 83(B): 171-176.

[11] Nötzli H.P., Wyss T.F., Stoecklin C.H., Schmid M.R., Treiber K., Hodler J., The contour of the femoral head-neck junction as a predictor for the risk of anterior impingement; Journal of Bone & Joint Surgery, British Volume, 2002; 84: 556–560.

[12] Beaule P.E., Zaragoza E., Motamedi K., Copelan N., Dorey F.J, Three-dimensional computed tomography of the hip in the assessment of femoroacetabular impingement; Journal of Orthopaedic Research, 2005; 23: 1286-1292.

[13] Nouh M.R., Schweitzer M.E., Rybak L., Cohen J., Femoroacetabular impingement: Can the alpha angle be estimated?; American Journal of Roentgenology, 2008; 190: 1260-1262.

[14] Rakhra K.S., Sheikh A.M., Allen D., Beaule P.E., Comparison of MRI alpha angle measurement planes in femoroacetabular impingement; Clinical Orthopaedics and Related Research, 2009; 467: 660–665.

[15] Audenaert E.A., Baelde N., Huysse W., Vigneron L., and Pattyn C., Development of a three-dimensional detection method of cam deformities in femoroacetabular impingement; Skeletal Radiology, 2011; 40: 921–927.

[16] Barton C., Salineros M.J., Rakhra K.S., Beaule P.E., Validity of the alpha angle measurement on plain radiographs in the evaluation of cam-type femoroacetabular impingement; Clinical Orthopaedics and Related Research, 2011; 469: 464-469.

[17] Gilles B., Kolo-Christophe F., Magnenat-Thalmann N., Becker C., Duc S., Menetrey J., Hoffmeyer P., MRI-based assessment of hip joint translations; Journal of Biomechanics, 2009; 42: 1201–1205.

[18] Gilles, B., Moccozet, L., and Magnenat-Thalmann, N., Anatomical modeling of the musculoskeletal system from MRI; Proceedings of MICCAI, 2006; pp.289–296.

[19] Schmid J., Magnenat-Thalmann N., MRI bone segmentation using deformable models and shape priors; Proceedings of MICCAI, 2008; pp. 119–126.

انجمن مهندسی پزشکی ایران

© Copyright 2015 ISBME, http://www.ijbme.org

Iranian Journal of Biomedical Engineering 6 (2013) 267- 278

Automatic and Continuous Estimation of Alpha Angle in Human Femur by 3D Model Analysis

M. Gharenazifam [1], E. Arbabi [2*]

[1] M.Sc. Student, Department of Biomedical Engineering, Amirkabir University of Technology, Tehran, Iran, gharehnazifam@aut.ac.ir

[2] Assistant Professor, School of Electrical and Computer Engineering, College of Engineering, University of Tehran, Tehran, Iran.

Abstract

One of the main causes of early osteoarthritis of the hip is Femoroacetabular Impingement (FAI). When the femoral head loses its spherical shape at head-neck junction, a special type of impingement, called Cam impingement, occurs. Alpha angle can be used as a geometric parameter for evaluating this kind of anatomic deformity. In this article we propose a fully automatic strategy for estimating alpha angle by analyzing 3D data. In the proposed strategy a radial plane around the femoral head-neck axis is rotated in order to provide alpha angles in different orientations. For evaluating the proposed method, the alpha angle of twelve 3D femur models of female subjects, reconstructed from magnetic resonance images (including both right and left femur), have been estimated. The mean and standard deviation of these estimated alpha angles have been found to be in good agreement with the expected values for alpha angle in healthy human. In addition, the effect of the data resolution on the provided results has been evaluated in terms of accuracy and speed, by using four different resolutions of 3D meshes. The results indicate that using 64 times lower data resolution can increase the computational speed up to about 8 times and add an average error of about 2° to the estimated alpha angles.

Key words: **Hip, Femoroacetabular Impingement (FAI), Magnetic Resonance Images (MRI), 3D Mesh.**

[*] **Corresponding author**

Address: *School of Electrical and Computer Engineering, College of Engineering, University of Tehran, North Kargar Ave., Postal Code: 14399-57131, Tehran, I.R. Iran*
Tel: *+982161119747*
Fax: *+982188778690*
E-mail: *earbabi@ut.ac.ir*

© Copyright 2015 ISBME, http://www.ijbme.org